

# O EFEITO DA RADIAÇÃO INFRAVERMELHO LONGO E MICROCORRENTES SOBRE O PROCESSO DE REPARAÇÃO DE FERIDAS EM RATOS

D. Sonnewend<sup>1</sup>, J. L. R. Oliveira<sup>1</sup>, R. A. Nicolau<sup>1,2,3,4</sup>, R. G. Magalhães<sup>2</sup>, L. A. Conrado<sup>1,2</sup>, R. A. Zângaro<sup>1,2</sup> e M. T. T. Pacheco<sup>2</sup>

<sup>1</sup> Univap - Curso de Odontologia - Facul. Ciên. da Saúde, S. J. Campos, Brasil

<sup>2</sup> Instituto de Pesquisa e Desenvolv., Univap, S. J. Campos, Brasil

<sup>3</sup> EAP APCD - Grupo de Pesq. em Cirurgia e Traumat. Buco-Maxilo-Facial, S. J. Campos, Brasil

<sup>4</sup> Unitat d'Histologia i Neurobiologia, Facultat de Medicina i Ciències de la Salut, Universitat Rovira i Virgili, Reus, Espanha

danielsonnewend@yahoo.com.br

**Abstract:** The purpose of this study is evaluate the effect of far-infrared and microcurrent over the wound healing process in rats. After produce a wound with 8 mm, the rats were divided in 3 groups: Control (C), Far-infrared (I), Microcurrent (M). The effect of Far-infrared and Microcurrent were evaluated with photographic and clinical analysis. The I group presented inferior inflammation signs like fluids and edema in comparison with the other groups. With regard to wound diameter wasn't had significant difference among the groups in 24, 48 and 72 hours. The results suggest that the Far-infrared increase the lymphatic drain in the first moments of the inflammations process.

**Key words:** *Far-infrared, Microcurrent, Wound healing.*

## Introdução

A cicatrização de feridas é um processo fisiológico que se inicia com resposta inflamatória, caracterizada pelo aumento de fluxo sanguíneo, permeabilidade capilar e migração de leucócitos para a região lesada. A permeabilidade capilar promove extravasamento de plasma e seus componentes com formação de exsudato inflamatório [1]. Inicialmente, uma ferida é preenchida por coágulos, fibrinas e exsudato formando uma crosta que a isola do meio ambiente quase que imediatamente [2]. O tecido de granulação ao se contrair, retrai as bordas da ferida para o centro da lesão, permitindo que a área a ser reepitelizada se torne menor. Quando o tecido de granulação é excessivo, pode ocorrer retardamento da cicatrização [3]. Atualmente verifica-se um grande número de pesquisas voltadas para conhecimento e melhora do tratamento de feridas, ou seja, no processo de reparação tecidual. Dentre elas se destacam as pesquisas nas áreas de laser de baixa potência e radiação infravermelha e microcorrentes.

A radiação infravermelha é subdividida arbitrariamente em três categorias: radiação no

infravermelho próximo (0,8-1.500 nm), infravermelho médio (1.500-5.600 nm) e infravermelho longo (5600-10.000 nm). A radiação infravermelha é uma parcela invisível do espectro eletromagnético adjacente ao comprimento de onda longa, ou extremidade vermelha, da escala clara visível que estendem até a escala da microonda. Entretanto, pode ser percebida como calor pelas terminações nervosas especializadas, ou seja, os termorreceptores da pele [4]. Segundo autores [5], a irradiação com infravermelho longo sobre o tecido em processo inflamatório pode gerar ligeira elevação da temperatura com notado aumento da atividade celular. Teorias indicam que a energia gerada pelo aumento da temperatura é absorvida pelas células através de sua membrana plasmática, melhorando a circulação local. A vasodilatação capilar venosa, aumento do metabolismo celular e aumento da capacidade de drenagem linfática de fluidos intersticiais, favorecem o processo de cicatrização tecidual [6].

A microcorrente é uma corrente polarizada que utiliza baixíssima amperagem, acelerando em até 500% a produção do trifosfato de adenosina (ATP), sendo essa molécula a grande responsável pela síntese protéica e regeneração tecidual devido a sua participação em todos os processos energéticos da célula. Em teoria, o tecido saudável é o resultado do fluxo direto de correntes elétricas pelo organismo [7]. Quando o tecido é lesionado, esse fluxo é alterado no local, sendo assim a corrente elétrica pode estimular a reparação tecidual [8]. O uso da terapia com microcorrentes, sobre lesões cutâneas, tem o objetivo de normalizar o fluxo de correntes, objetivando o reparo e minimizando a dor [9]. Este trabalho teve por finalidade avaliar a efeito da radiação no infravermelho longo e microcorrentes no processo de reparação tecidual em ratos, visando controlar a resposta inflamatória inicial.

## Materiais e Métodos

Foram utilizados 30 ratos Wistar (*Rattus Norvegicus*, variação albinos), machos, com peso

corpóreo aproximado de 250 gramas. Os animais foram submetidos a um período de adaptação de 7 dias no biotério de passagem do IP&D. Os animais foram divididos em 3 grupos (n = 5): Controle (C), Invel (I) e Microcorrentes (M). Foi realizada a pesagem dos animais e administração de pré-anestésico Butorfanol (Torbugesic<sup>®</sup>, 2 mg/kg) associado a Acepromazina 0,2% (Acepran<sup>®</sup>, 1mg/kg) ambos administrados em dose única, via intramuscular. Após 15 minutos foram administrados Zolazepan e Tiletamina (Zoletil 50<sup>®</sup>, 40 mg/kg). Os animais foram tricotomizados na região dorsal direita. Foi realizada uma incisão circular com o auxílio de instrumento para biopsia tipo “punch” estéril, com 8 mm de diâmetro, na região tricotomizada (Figura 1).

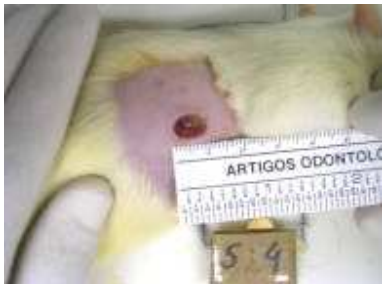


Figura 1: Lesão cutânea em dorso de rato (0,5 cm<sup>2</sup>).

Os animais dos grupos I foram expostos à radiação com infravermelho longo (Dome Face<sup>®</sup> - Invel) e os animais do grupo M foram expostos a microcorrentes (MTC PAIN OUT 4001<sup>®</sup>- Dentoflex) por um período de 30 minutos imediatamente pós-lesão (Figura 2).



Figura 2: Animais recebendo a terapia com infravermelho longo (I) e microcorrentes (M).

A temperatura do aparelho Dome Face foi fixada em 36°C e o aparelho de microcorrentes regulado em 160 µA (microampéres). Os animais do grupo C não sofreram nenhum tipo de terapia pós-cirúrgica, sendo mantidos como controle. A região lesada dos animais foi acompanhada diariamente através avaliação clínica (diâmetro da ferida e presença de edema, exsudato, crosta e/ou pus). Aos 3 dias pós-lesão todos os animais foram anestesiados e sacrificados com dose letal de cloreto de potássio (KCl, 0,8 ml/200g de peso corpóreo). Os valores de diâmetro das feridas foram expressos média aritmética e erro-padrão, submetidos ao teste estatístico ANOVA. O nível de significância estabelecido foi de 5% (p<0,05).

### Resultados

Os resultados da análise do diâmetro das feridas pós 3 dias de cirurgia estão resumidos na figura 3. Não foram observados diferenças significativas entre os grupos C, I e M (p>0,05).

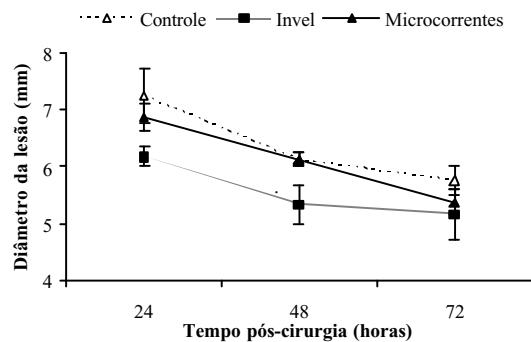


Figura 3: Diâmetro da lesão nos diferentes grupos entre 24 e 72 horas pós-cirurgia. Os dados estão expressos em média ± erro (p>0,05).

Na avaliação do quadro inflamatório e início do processo cicatricial pode se observar sinais de inflamação (edema e exsudato inflamatório) de forma exacerbada em relação aos demais grupos (figura 4 e 5).

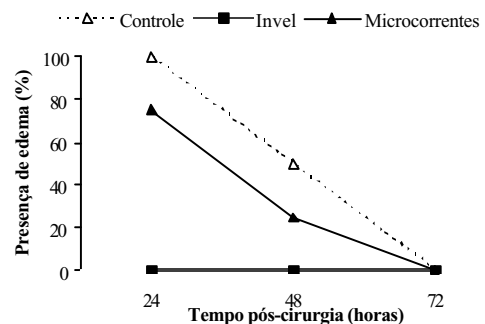


Figura 4: Desenvolvimento de edema entre 24 e 72 horas pós-cirurgia nos animais tratados com infravermelho e microcorrentes em comparação com grupo controle. Os dados estão expressos em porcentagem (%).

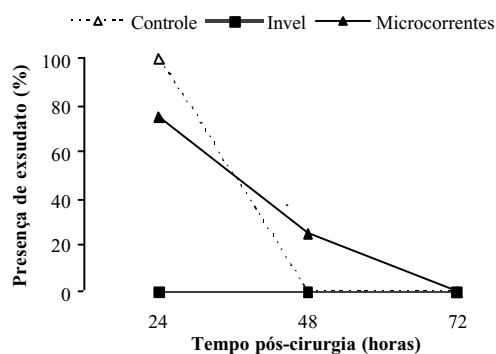


Figura 5: Presença de exsudato inflamatório pós-cirurgia nos animais diferentes grupos experimentais. Os dados estão expressos em porcentagem (%).

A presença de crosta nos animais foi avaliada no diferentes grupos (Figura 6).

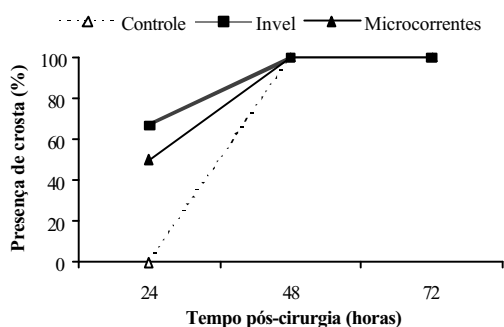


Figura 6: Presença de crosta pós-cirurgia nos animais diferentes grupos experimentais. Os dados estão expressos em porcentagem (%).

A análise clínica do grupo C apresentou após 24 horas sinais de inflamação evidentes, como edema e presença de exsudato inflamatório em 100% dos animais, além destes sinais foi constatada presença de pus em 50% dos animais, nenhum animal apresentou formação de crosta sobre a lesão. Após 48 horas verificou-se a formação de crosta nas bordas da lesão em 100% dos animais, quanto aos sinais da inflamação 50% ainda apresentou edema. Nenhum animal apresentou exsudato inflamatório ou pus. No último dia de análise deste grupo, após 72 horas, todos os animais apresentavam crosta sobre a lesão, 50% apresentavam ainda início de contração da lesão, e nenhum animal apresentou sinais de inflamação (edema, exsudato inflamatório e pus). Apenas um animal apresentou crescimento de pelos ao redor da lesão durante a última análise.

Durante análise clínica do grupo I, após 24 horas, nenhum animal apresentou sinais de inflamação (edema, exsudato inflamatório e pus), 67% dos animais apresentavam neste período formação de crosta nas bordas da lesão. Após 48 horas manteve-se a ausência dos sinais da inflamação em todos os animais. Quanto à formação de crosta, 67% dos animais apresenta em toda extensão da lesão, enquanto 33% teve formação

somente nas bordas da lesão. Foi possível constatar o crescimento de pelos ao redor da lesão em 100% dos animais desse grupo. Durante a última análise, após 72 horas, nenhum animal apresentou sinais de inflamação. Em 67% dos animais havia lesões com desprendimento nas bordas da crosta, e 33% desprendimento completo. O início da contração da lesão já se apresentava em 67% dos animais.

No grupo M, após análise clínica de 24 horas, 75% dos animais apresentaram edema e exsudato inflamatório. Foi verificado início de formação de crosta nas bordas da lesão em 50% dos animais. No período de análise de 48 horas 25 dos animais ainda apresentavam edema e exsudato inflamatório. Quanto à formação de crosta 50% dos animais já apresentava formação completa em toda extensão da lesão, enquanto 50% apresentava formação nas bordas. Em 75% dos animais havia o crescimento de pelo em volta da lesão. No último dia de análise nenhum animal apresentou edema, exsudato inflamatório ou pus. A crosta, em 100% dos animais, já se encontrava desprendendo-se, sendo 50% por completo e 50% nas bordas. A análise estatística dos resultados foi obtida pela comparação entre os grupos.

## Discussão

A análise dos resultados possibilitou comparar o efeito da radiação infravermelho longo e microcorrentes ao grupo controle que não sofreu nenhum tipo de terapia.

Os resultados obtidos neste estudo demonstram que não há diferenças significativas entre os grupos estudados quanto à aceleração na contração da ferida. Tanto a contração das feridas como a formação de crosta apresenta uma cinética temporal semelhante entre os grupos. Através da avaliação clínica pode-se verificar uma diminuição do processo inflamatório acentuada nos animais do grupo I, no qual a partir da primeira avaliação (24 horas), já não existiam sinais de inflamação (edema, exsudato inflamatório e pus) diferentemente dos outros grupos M e C onde a ausência desses sinais só pode ser observada 72 horas pós-lesão. Esta ausência de sinais da inflamação provavelmente ocorre devido ao aumento da permeabilidade capilar e linfática acelerando a drenagem dos fluidos oriundos do processo inflamação [10]. Autores atribuem à radiação infravermelho longo o efeito de vasodilatação capilar venosa, aumento do metabolismo sanguíneo e de outros tecidos do corpo, e aumento da capacidade de drenagem linfática de fluidos intersticiais [6].

Neste estudo, observou-se na análise clínica que a houve início da formação de crosta nos grupos I (67%) e M (50%) na primeira análise (24 horas), ao passo que o grupo controle obteve essa formação somente 48 horas pós-lesão. Essa formação precoce nos grupos I e M favoreceu o processo de cicatrização, haja visto que a presença de corpos estranhos nas lesões destes grupos foi menor que no grupo controle,

formando uma barreira que diminui o risco de infecções.

Os resultados sugerem uma ação da radiação no infravermelho longo quanto ao aumento da drenagem linfática nos primeiros momentos da fase flogística, porém este efeito não interferiu na aceleração do processo contração da ferida neste período de tempo (três dias pós-lesão). Este fator pode ser clinicamente de extrema importância, pois a redução do edema está diretamente relacionada a menor estímulo de terminações nervosas livres na área de lesão, com conseqüente redução no processo algico [9]. A existência de formação de pelos e desprendimento da crosta mais acelerada no grupo I pode indicar uma estimulação de síntese celular por esta terapia.

### Conclusão

O efeito positivo do Infravermelho na redução do processo inflamatório é evidente, uma vez que nenhum animal apresentou formação de edema ou exsudato inflamatório entre 24 e 72 horas pós-cirurgia. Existe limitado efeito da terapia com microcorrentes, no protocolo testado, quanto à diminuição da inflamação e aceleração do processo de reparação tecidual.

### Referências

- [1]MODOLIN, M; BEVILACQUA, R. G., “Cicatrização das feridas. Síntese das aquisições recentes”, *Rev. Bras. Clin. Ter.* 38(6):208-213, 1985.
- [2]COTRAN, R. S.; KUMAR, V.; ROBBINS, S. L., **Robbins patologia estrutural e funcional**, Rio de Janeiro: Guanabara Koogan, 1989.
- [3]OLIVEIRA, H. P., “Traumatismos nos animais domésticos”, *Cad. Téc. Esc. Vet.* 1(7):01-57, 1992.
- [4] DOVER JS; PHILLIPS TJ; ARNDT KA., “Cutaneous effect and therapeutic uses of heat with emphasis on infrared radiation”, *J Am Acad Dermatol.* 20(2 Pt 1):278-86, 1989.
- [5]TOYOKAWA H, MATSUI Y, UHARA J, TSUCHIYA H, TESHIMA S, NAKANISHI H, KWON AH, AZUMA Y, NAGAOKA T, OGAWA T, KAMIYAMA Y, “Promotive Effects of Far-Infrared Ray on Full-Thickness Skin Wound Healing in Rats”, *Experimental Biology and Medicine.*, 228(6):724-729, 2003.
- [6]MAEDA KARO, *Far infrared – treatment and medical revolution*, Tokyo: Toppan Insatsu Kabushiki, 1997.
- [7]GONZALEZ, LUCIANO. “Microcorrentes a onda do futuro” Internet site adress: [http://www.fisionet.com.br/artigos\\_id.asp?id=1566](http://www.fisionet.com.br/artigos_id.asp?id=1566). Acessado em: 24/03/2004.
- [8]CHENG, K. S. et al., “The effects of electrical currents on ATP regeneration, protein synthesis, and membrane transport in rat skin”, *Clinical Orthopedics and Related Research*, 171( :264-271, 1982.
- [9]ALCAIDE, ALEXANDRE; ALMEIDA, FERNANDO, “Terapia por microcorrentes no tratamento da ruptura muscular parcial do reto femoral”, *Mundo saúde*, 25(4):400-403, 2001.
- [10]KUROKAWA, TANEOMI, *Far Infrared - All Treatments*, Tokyo: Koosaido Insatsu Kabushiki, 1999.